Ueber
Epithelcysten des Ösophagus.

Mit zwei Abbildungen.

Inaugural-Dissertation

zur

Erlangung der Doktorwürde

in der

gesamten Medizin

verfasst und einer

Hohen medizinischen Fakultät

der

Kgl. Bayer. Ludwig-Maximilians-Universität zu München

vorgelegt von

Amelie von Skopnik

aus Glogau a. O. in Schlesien.

München 1907.

Kgl. Hof- und Universitäts-Buchdruckerei von Dr. C. Wolf & Sohn.

Ueber
Epithelcysten des Ösophagus.

Mit zwei Abbildungen.

Inaugural-Dissertation

zur

Erlangung der Doktorwürde

in der

gesamten Medizin

verfasst und einer

Hohen medizinischen Fakultät

der

Kgl. Bayer. Ludwig-Maximilians-Universität zu München

vorgelegt von

Amelie von Skopnik
aus Glogau a. O. in Schlesien.

München 1907.
Kgl. Hof- und Universitäts-Buchdruckerei von Dr. C. Wolf & Sohn.

Gedruckt mit Genehmigung der medizin. Fakultät
der Universität München.

Referent: *Herr Obermedizinalrat Prof. Dr. von Bollinger.*

Meiner Freundin Paula Fritsch.

Digitized by the Internet Archive
in 2026

https://archive.org/details/IA41548315_0086

Bei Durchforschung der einschlägigen Fachliteratur nach Berichten über Epithelcysten des Ösophagus finden wir, dass nur eine geringe Anzahl dieser pathologischen Neubildungen zur Besprechung gekommen ist. Ich lasse dahingestellt, ob man die Ursache davon in ihrer Seltenheit zu suchen hat, oder ob sie nicht erwähnenswert gefunden wurden, weil sie sich stets nur als zufälligen Sektionsbefund darstellten.

Im Jahre 1870 beschreibt H. v. Wyss in Virchows Archiv zwei Fälle von Epithelcysten, von denen die eine ihren Sitz in der Bauchdecke, die andere in der Ösophaguswand hat. Von der ösophagealen Cyste schreibt H. v. Wyss ungefähr folgendes: Sie hat ihren Sitz an der Hinterwand des Ösophagus $1^1/_2$ Zoll oberhalb der Cardia, ist von mittlerer Apfelgrösse, glattwandig und prall gespannt. Ihr Inhalt besteht aus zäh milchig getrübtem Schleim und mikroskopisch sichtbaren freien Flimmerepithelzellen, deren Haare teils daran erhalten, teils abgefallen sind. Die Zellen enthalten alle einen deutlichen Kern. Auf der Innenfläche der Cyste befindet sich ein ca. 1 mm dicker, weisser, bröckliger Belag, nach dessen Loslösung man in dieser Detritusmasse degenerierte und auch gut erhaltene Flimmerepithelien findet. Ein Epithelbesatz ist nicht mehr erhalten. Doch glaubt H. v. Wyss diese Tatsache vielleicht von der etwas spät vorgenommenen Untersuchung des Präparates herleiten zu können. Eine Kommunikation mit dem Lumen des Ösophagus ist nicht vorhanden.

In den darauffolgenden 26 Jahren hören wir in der medizinischen Literatur von keiner weiteren mit Flimmerzellen ausgestatteten Cystenbildung der Speiseröhre. Erst im Jahre 1896 beschreibt Zahn wieder eine Cyste der Pleura, der Leber und des Ösophagus; letztere als zufälligen Sektionsbefund eines an Lungentuberkulose gestorbenen Mannes. Diese Ösophaguscyste ist mirabellengross und hat ihren Sitz hart an der Grenzlinie zwischen Ösophagus und Magen im hinteren linken seitlichen Teile. Die Schleimhaut über ihr ist glatt, nicht wie an anderen Stellen längs gefaltet. Wie die von H. v. Wyss beschriebene weist sie uniloculären Bau auf. Ihr Inhalt gleicht dem in dem obigen Falle genauer geschilderten. Die epitheliale Auskleidung ist hier noch erhalten und zwar ist das Cysteninnere zum Teil mit flimmertragenden Cylinderepithelien ausgekleidet, zwischen welchen an einigen Stellen „rundliche Ersatzepithelien", an anderen dicke Lagen von Plattenepithelien eingestreut sind. H. v. Wyss gibt nichts Näheres über den feineren Bau der Cystenwand an, und wir sind genötigt hier eine Ergänzung darüber bei Zahn zu suchen. Die Cyste wird in ihrem hinteren Teil aus drei Schichten gebildet: einer mukösen, muskulösen und serösen Schichte. Von der muskulösen berichtet er, dass sie sich wiederum aus drei Schichten zusammensetze, die aber nicht deutlich voneinander abgegrenzt und von lockerem Bindegewebe durchflochten seien. Dazwischen erblickt er zunächst schief, später längs verlaufende, mit Epithel ausgekleidete Kanäle, welche entweder blind enden, oder aber mit kleinen traubenförmigen Drüsen in Zusammenhang stehen. Das Epithel der Drüsenläppchenzellen ist durchsichtig und schwach gekörnt. Zwei- und Dreiteilungen der Kanäle werden beobachtet, ab und zu auch schlingenförmige Umbiegungen. In der Nähe der Mucosa sind sie häufig trichterförmig erweitert und dort auch mit einfach cylindrischem oder flimmertragendem

Epithel ausgekleidet. Die äussere Schicht der hinteren Wand besteht aus lockerem Bindegewebe mit elastischen Fasern und zahlreichen Blutgefässen, die zum Teil auch in die muskulöse Schicht hineinziehen. Die vordere dünnere Wand der Cyste besteht nur aus zwei Schichten. An ihr ist die muskulöse Schicht wesentlich dünner und entbehrt vollständig der Drüsen und Drüsenkanäle, während das in ihr enthaltene Bindegewebe ziemlich grosse Arterien, Venen und weite Leucocyten enthaltende Hohlräume aufweist.

Wir kommen zu dem dritten von Rau im Jahre 1898 beschriebenen Falle. Auch hier hat die Cyste ihren Sitz an der Grenze zwischen Ösophagus und Magen, nur ist die Verschiebung von der Mittellinie etwas seitlich nach rechts. Ihre makroskopische Beschaffenheit gleicht im wesentlichen der in beiden oben beschriebenen Fällen. Mikroskopisch weist Rau einen interessanten, vorher noch nicht erhobenen Befund nach. Im grossen und ganzen entspricht auch der mikroskopische Bau seiner Cyste dem der beiden anderen; aber dort, wo ihre Muskelhaut in die Wand des Ösophagus übergeht, verschmelzen beide Schichten zu einer einzigen Lage, welche nunmehr, wie Rau sagt, auf der einen Seite von der Submucosa des Ösophagus, auf der anderen von der Cystenschleimhaut begrenzt wird. Und dort, wo sich die Cystenwand wieder von der des Ösophagus abhebt, trennen sich auch die beiden Muskellagen und folgen in ungefähr gleicher Mächtigkeit den entsprechenden Schleimhäuten. Dasselbe Verhalten lässt sich keineswegs da nachweisen, wo die Geschwulst der Cardia direkt anliegt. Dort sind beide Muskellagen durch lockeres, Blutgefässe enthaltendes Bindegewebe voneinander getrennt. Epithelschläuche sind auch hier wieder nachweisbar. Sie senken sich von der Oberfläche der Cystenwand in die Tiefe, umhüllt von der gefässführenden Tunica propria. Es sind meist unverästelte hohle Schläuche mit engem Ausführungs-

gang. Ausserdem weist die Muskelschicht noch Drüsengebilde auf, deren Zusammenhang mit dem Oberflächenepithel nicht deutlich nachweisbar ist, die aber sonst den Eindruck von kleinen Schleimdrüsen machen. Zum Teil sind sie mit homogen aussehendem glasigen Sekret prall gefüllt, und an diesen Stellen erscheint ihr Epithel platt gedrückt. Anhäufungen von Rundzellen, Verlauf von Gefässen gleichen dem vorher beschriebenen Falle. Die Epithelschichte der Mucosa ist hier noch gut erhalten. Sie wird zum grossen Teile von schlanken, nach der Basis hin sich verjüngenden Zellen, mit dichtem bürstenartigen Besatz von Flimmerhaaren gebildet. Die Länge der Haare beträgt $^1/_5$ der Zelllänge. An einigen Stellen ist das Cylinderepithel von mehrschichtigem Pflasterepithel unterbrochen.

Im vierten und zuletzt beschriebenen Falle hören wir von Trespe, dass er eine Flimmerepithelcyste im Ösophagus an der Leiche eines zweimonatlichen Knaben auffindet; während die Träger der oben beschriebenen Cysten alles ältere Personen waren, eine Tatsache, die, wie Trespe selbst hervorhebt, zu einem Schluss auf ihre Entstehungsweise berechtigt. Ausser diesem einen Unterschiede tritt dieser Fall noch in anderen Punkten in einigen Gegensatz zu den eben erwähnten. Dort sahen wir jedesmal eine einkammerige Cyste an der Grenze zwischen Ösophagus und Magen, hier ist ihr Sitz höher, ca. 4 cm oberhalb der Cardia, ungefähr taubeneigross. Fluktuation auch hier deutlich nachweisbar. Doch finden wir den Binnenraum durch eine fast 1 mm dicke Wand in zwei Kammern geteilt und eine grössere Anzahl kleinerer Buckel in Gestalt von Blasen ins Innere verspringen. Eine Kommunikation mit dem Ösophaguslumen ist auch hier nicht auffindbar. Auch scheint dasselbe durch den Tumor in keiner Weise verengt. Mikroskopisch werden auch hier drei Schichten gefunden. An der inneren Epithelschicht sind drei Lagen zu

erkennen, deren äussere kubische, mittlere rundliche und innere hochcylindrische Zellen aufweist. Die letzteren tragen meist gut erhaltene Flimmerhaare. Im übrigen weist diese Schichte, wie auch die beiden anderen, in ihren Strukturen nichts Neues gegenüber den früher geschilderten auf, so dass von einer genaueren Beschreibung Abstand genommen werden soll. Die vordere Cystenwand hängt mit der des Ösophagus durch spärliches, straffes Bindegewebe zusammen, ohne dass man ein sicheres Übergreifen und Verflechten der Muskelfasern nachweisen kann. Die Ösophaguswand ist an der Stelle, wo die Cyste sitzt, ohne Veränderung in der Wandstärke; nur in der Schleimhaut sind reichlich Lymphocyten und mehrkernige Leucocyten, ein Befund, den Trespe mehr mit den Entzündungsvorgängen in den Bronchien zusammenbringt. (Der Knabe war an Bronchopneumonie gestorben.) Doch das, was den wesentlichsten Unterschied gegenüber den anderen drei Fällen ausmacht, ist die Tatsache, dass sich an einigen Stellen, besonders aber an den Knotenpunkten mehrerer Sekundärcysten, in der Schleimhautschicht eingesprengt, breite Ringe hyalinen Knorpels finden, voneinander getrennt durch spärliches Perichondrium. Die Knorpelzellen sind gross, oft zweikernig und auch Teilungs- und Abschnürungsvorgänge sind an ihnen wahrnehmbar.

In direktem Gegensatz zu den bisher beschriebenen vier Fällen der Literatur finden wir in einer Arbeit von Kühne Epithelcysten der Speiseröhre erwähnt, die ihrer Morphologie und wahrscheinlichen Genese nach ein ganz differentes Verhalten aufweisen. Kühne beschreibt zunächst einen Fall, bei dem von einem an Variola gestorbenen Mann die Rede ist. Bei der Sektion werden im Pharynx und oberen Ösophagusdrittel mehrere hanfkorn- bis linsengrosse, mit leicht getrübter Flüssigkeit angefüllte, über die Schleimhaut ein wenig hervorragende Gebilde angetroffen, die man zunächst

für Pockenpusteln hält und erst auf Grund mikroskopischer Untersuchungen ist es möglich, einen richtigen Aufschluss über den makroskopisch erhobenen Befund zu erhalten. Es handelt sich hier um multiple, verschieden grosse Cystenbildungen, von denen kleinere mit grösseren kommunizieren. Ihre Wände bestehen von aussen nach innen je aus einer bindegewebigen Schichte, der ein einschichtiges Cylinderepithel aufsitzt, das nach dem Inneren der Cyste scharf konturiert, aber ohne jeden Flimmerbesatz ist. Makroskopisch ist bei Besichtigung eines solchen kleinen Tumors eine Kontinuitätstrennung in der Ösophaguswand sichtbar, hervorgerufen durch einen etwa hanfkorngrossen Hohlraum, der in dem zwischen Epithel und Muscularis externa befindlichen Gewebe gelegen ist. In diesem Hohlraum erblickt man mit blossem Auge punktförmige Gebilde. Diese erweisen sich mikroskopisch als von runder, ovaler oder nierenförmiger Gestalt, weisen konzentrische Schichtung und radiäre Streifung auf, und ihrem chemisch-tinctoriellen Verhalten nach muss man sie als Corpora versicolorata ansehen, deren Entstehen Kühne in Analogie anderer Forscher nicht auf umgewandelte Epithelien, sondern auf eine Verbindung von Zellprodukten mit aus irgend welchen Ursachen verändertem Drüseninhalt zurückführt.

Bei dem zweiten Fall von Kühne handelt es sich wieder um einen an Pocken gestorbenen Mann. Es zeigen sich im oberen Teile des Ösophagus die gleichen kleinen Cysten wie im Falle vorher; auch der mikroskopische Befund ist derselbe. Im Fall 3 von Kühne befinden sich die gleichen multiplen Cysten im unteren Teile des Ösophagus, sonst derselbe Befund. Im vierten Falle konstatiert er nur das Vorhandensein zweier kleiner Cysten an der hinteren Ösophaguswand, dicht unterhalb des Ösophaguseingangs, mikroskopisch in nichts von den anderen abweichend.

Es sei mir an dieser Stelle gestattet, etwas näher auf

die Entwicklungsgeschichte und Histologie der menschlichen Speiseröhre einzugehen und im Anschluss daran die Theorien über die Genese jener cystischen Gebilde näher zu besprechen. In einer der allerfrühesten Zeiten der embryonalen Entwicklung besteht nach Hertwig der Körper der Wirbeltiere aus zwei einfachen ineinander gesteckten Röhren, das innere „Darmrohr" genannt, von ihm durch das Coelom oder die Leibeshöhle getrennt: das Rumpfrohr. Das Darmrohr setzt sich aus zwei Epithelblättern zusammen, in welche sich das primitive innere Keimblatt zerlegt hat. Das Epithelblatt, welches die Höhle des Urdarms auskleidet, ist das sekundäre innere Keimblatt oder Darmdrüsenblatt genannt. Ihm legt sich der viscerale Teil des Mesoblasts an. Beide Blätter gehören von nun an zusammen und machen eine gemeinsame Entwicklung durch. Der Raum, der vom Darmdrüsenblatt umhüllt wird, heisst Urdarm. An ihm sehen wir die erste Veränderung sich vollziehen: Trennung in das primitive Eingeweiderohr und Dottersack. Der Teil des Urdarms, der vor dem Dottersack zu liegen kommt, wird als Vorderdarm bezeichnet. Dieser zerfällt schon frühzeitig in zwei Abschnitte: einen vorderen, welchem im darunter liegenden Mesoderm keine Splanchnocele entspricht, und in einen hinteren, unter welchem der pericardiale Teil des Coeloms liegt. Der vordere Abschnitt wird zum eigentlichen Pharynx, der hintere oder epicardiale Teil des Vorderdarms differenziert sich erst später als der Pharynx, bildet aber schliesslich Ösophagus und Magen. Der Ösophagus geht also hervor aus dem kurzen Stück des Vorderarms, das zwischen Pharynx und Magen liegt. Der Vorderdarm wird nach Schultze in der dritten Woche durch zwei caudal von der dritten Schlundtasche beginnenden Mesoblastleisten von beiden Seiten her eingeengt, so dass er im Querschnitt biskuitförmig erscheint. Von den so entstandenen beiden Rinnen stellt die dorsale die Anlage des Ösophagus,

die ventrale die der Luftröhre dar. Beide kommunizieren eine Zeitlang durch einen schlitzförmigen Spalt miteinander. Am Ende der fünften Woche ist der Ösophagus ein cylindrisches Rohr von beträchtlicher Länge, sonst hören wir überall so gut wie nichts von seiner genaueren Entwicklung. Während man bei Schultze und Kölliker liest, dass beim etwa acht Wochen alten Embryo die Höhle der Speiseröhre zum Teil durch Epithel verschlossen sei und stellenweise 2—3 Lumina aufweise, so sagt Happich hierüber, dass von der fünften Woche an das Lumen des Ösophagus infolge von vier allmählich ins Lumen vorspringenden Falten der Querschnitt hufeisenförmige Gestalt annehme, und dass in der achten Woche diese Längsfalten näher aneinander rücken und das Epithel sich mehr oder weniger berühre. Von einem soliden Strang aber, den einige Autoren aus Köllikers Schilderung annehmen zu müssen glaubten — eine Auffassung, die zu irrtümlichen Anschauungen über Missbildungen geführt habe —, kann nach Happich nicht die Rede sein. Beim zwölf Wochen alten Embryo ist das Lumen wieder frei, wie Happich an Serienschnitten nachweist. Im allgemeinen aber ist über die genaueren Entwicklungsprozesse wenig bekannt.

Zu etwas befriedigenderen und reicheren Resultaten gelangen wir, wenn wir nach dem genetischen Aufbau der den Ösophagus auskleidenden Darmdrüsenepithelschichte an der Hand mikroskopischer Bilder forschen. Vor ganz kurzer Zeit erschien von Schridde eine zusammenfassende, durch zahlreiche Serienschnitte überzeugende Arbeit, die uns für die Histologie und Genese des menschlichen Speiseröhrenepithels neue Gesichtspunkte eröffnet. Dies Werk deutet auf ganz positive Anschauungen in unserer Frage hin und wir werden daher Gelegenheit nehmen, des öfteren auf seinen Inhalt einzugehen.

Ausgehend von dem histologischen Bau der fertigen

Speiseröhre beim Menschen sei kurz erwähnt, dass sich ihre Wandung bekanntlich aus Schleimhaut, Muskelhaut und einer Faserhaut zusammensetzt. An der Schleimhaut unterscheidet man wiederum von innen nach aussen ein geschichtetes Pflasterepithel, eine papillentragende Tunica propria und die aus glatten Muskelfasern bestehende Muscularis mucosae. Darunter befindet sich aus lockeren Gewebsbündeln bestehend die Submucosa. Als zweite scharf abgrenzbare Schichte folgt die Muskelhaut im Anfangsteile des Ösophagus aus quergestreiften Muskelfasern bestehend, die tiefer unten allmählich durch glatte ersetzt werden. Letztere sind in zwei deutlich trennbare Lagen angeordnet, von denen die Fasern der inneren ringförmig, die der äusseren in der Längsrichtung des Rohres verlaufen. Als Abschluss folgt die Tunica adventitia ein derbes, mit reichlich elastischen Fasern ausgestattetes Gewebe. Blut-Lymphgefässe und Nerven, die ihre stärkste netzartige Verzweigung in der Submucosa haben, reichen mit ihren Endausläufern in die Schichten der Mucosa hinein.

Was nun das Vorkommen und die Verteilung der drüsigen Elemente betrifft, so ist zu sagen, dass hierüber sehr differente Meinungen herrschen. Zunächst sind die Schleimdrüsen zu erwähnen, die stets in grösserer aber individuell schwankender Menge zu finden sind. Dobrowolski hat Zählungen derselben vorgenommen und ist zu dem Durchschnittswerte von 200 gekommen; die als Maximum erreichte Anzahl ist 300, ein allerdings seltenes Vorkommen.

Schaffer gibt an, dass die Mehrzahl derselben in der oberen Hälfte des Ösophagus liege, während Toldt und Stöhr auch grössere Ansammlungen im untern Teile fanden. Über Bau und Lage der Drüsen selbst ist zu erwähnen, dass ihre langgestreckte Axe mit der Längsaxe des Ösophagus zusammenfällt und der Drüsenkörper selbst in der Submucosa liegt. Die Durchbrechung der Schleimhaut durch den Ausführungs-

gang geschieht nie auf dem kürzesten Wege, sondern der Verlauf derselben ist stets etwas cardialwärts, was nach Schaffer von Wichtigkeit sein muss für ihre Entleerung durch den Bissendruck. Die Ausmündungsstelle liegt stets zwischen den Papillen der Schleimhaut. Der Drüsenkörper selbst besteht nach einer von Schaffer genauer angegebenen Beschreibung aus dicht aneinander gelagerten kürzeren und längeren Schläuchen, deren Ende häufig ein Blindsäckchen bildet und deren Innenfläche von einem hellen Schleimepithel ausgekleidet wird, das alle Mucinreaktionen gibt. Die sezernierenden Drüsenschläuche vereinen sich zu kurzen mit kubisch bis cylindrischem Epithel ausgekleideten Ausführungsgängen, und mehrere von ihnen gehen wiederum in einen Hauptausführungsgang über, welcher höher cylindrisches meist zweireihiges Epithel trägt. Oft sind diese Hauptausführungsgänge in ihrem Beginn ampullenartig oder, wie Schaffer sagt, cysternenartig erweitert, und gehen dann ziemlich plötzlich in das verengte Endstück über. An der Ausmündungsstelle geht bei einigen, besonders den kleineren, das Cylinderepithel über das in die Mündung hineinreichende Pflasterepithel hinüber, während bei stark geschlängelten und besonders dilatierten Ausführungsgängen das Plattenepithel in sie oft tief hinuntersteigt, ja manchmal sogar bis in das Niveau der Submucosa. Neben den Ausführungsgängen in der Mucosa werden vereinzelt Lymphknötchen angetroffen.

Dies das Verhalten und kurz der Bau, der in jeder Ösophaguswand auffindbaren Schleimdrüsen, die in scharfen Gegensatz treten zu einer anderen Art Drüsen, über deren Vorkommen, Bedeutung und Bau die Meinungen der Fachgelehrten weit differieren. Das erstemal in der Literatur beschreibt Rüdinger neben den typischen Schleimdrüsen eine acino-tubulöse Drüse, die er in einer lateralen Bucht des oberen Ösophagusteiles findet, die aber seiner Untersuchung

nach wesentlich im Bau von den gewöhnlichen Schleimdrüsen abweicht. In einem zu seiner Arbeit angefertigten Atlas, auf dem durch gut kontrastierende Farben die von ihm gesehene Drüse abgebildet ist, wird sein Befund veranschaulicht. Es ist nur eine einzige Drüse dieser Art, die er bei Anfertigung von Querschnitten findet und zwar bleibt sie ihrer Lage nach streng auf die Mucosa beschränkt. Der Körper der Drüse besteht aus engen Schläuchen, von keilförmigen Epithelzellen ausgekleidet, die mit ziemlich enger Öffnung in weitere, kanalförmige Buchten ausmünden. Letztere sind mit höheren, hellen, cylindrischen Zellen belegt und gehen ihrerseits über in die eigentlichen Ausführungsgänge, deren innere Schichte von hohen, hellen Cylinderzellen gebildet wird. Der Drüsenkörper wird von feinfaserigem Bindegewebe umhüllt, das zum Teil von Bestandteilen der Muscularis mucosae durchsetzt wird. Rüdinger sagt, dass diese einzelne von ihm im Os oesophagei aufgefundene Drüse in mehrfacher Hinsicht an die grössten Labdrüsen der Pars pylorica des Magens erinnere, nur dass hier die mittleren Gänge im Drüsencentrum starke Buchten und hin und wieder Schlängelung aufwiesen.

Doch das von Rüdinger beschriebene Gebilde gibt lange Zeit keine Anregung zur Weiterforschung nach Art und Form dieser vom bisher als normal hingestellten Drüsenkörper abweichenden Form. Erst 18 Jahre später veröffentlicht Eberth einen diesbezüglichen Fall unter dem Titel: „Verirrtes Magenepithel in der Speiseröhre.“ Er findet bei einer Sektion eine etwa fünfpfennigstückgrosse Stelle, die im Gegensatz zu der grauweissen Ösophaguswand stark gerötet ist und sich von der Umgebung durch eine scharfe Linie absetzt. Makroskopisch, meint Eberth, könne man diese Stelle für eine Erosion halten; mikroskopisch sieht man das geschichtete Plattenepithel plötzlich aufhören und in einschichtiges Cylinderepithel übergehen. Der Grund dieser mit dem atypischen

Epithel bekleideten Stelle ist mit Drüsenschläuchen ausgefüllt, die ganz den Typus von Magendrüsen aufweisen. Er hält diese Stelle für Magenschleimhaut und glaubt, dass es sich um eine Art Absprengung von Teilen der Cardiaschleimhaut handele, in dem in einem frühen Entwicklungsstadium durch das andringende Plattenepithel des Ösophagus eine kleine Partie des Cylinderepithels der Cardia abgeschnürt wurde, welche dann später durch das Längenwachstum der Speiseröhre nach oben verlagert wurde.

Gegensätzlich seiner Auffassung bezüglich der Genese jener atypischen Schleimhautzellen äussert sich Schaffer, der in mehreren Arbeiten seine Ansichten darüber niedergelegt hat. In der ersten im Jahre 1897 erschienenen stimmt er mit dem von Rüdinger beschriebenen feineren Bau der in der Mucosa gefundenen Drüsen überein. Doch bezüglich ihres Vorkommens und ihrer Grösse erwähnt er, dass hier eine noch weit grössere individuelle Schwankung herrsche als wie bei den gewöhnlichen Schleimdrüsen. Einzeln verstreut können sie leicht übersehen werden, während sie an anderen Stellen wieder in ganzen Komplexen auftreten, deren einzelne Elemente nur durch dünne Bindegewebszüge voneinander getrennt werden. Der nach Rüdinger gegebenen genaueren Beschreibung, die Schaffer bis auf einige Details als richtig anerkennt, ist noch hinzuzufügen, dass die sezernierenden Epithelien keine typische Schleimreaktion geben, Schaffer hingegen an die Hauptzellen des Magens erinnern. Neben ihnen findet er noch eine andere Zellart, die sich durch grössere Formen, stärkere Dichte des Protoplasmas und besondere Affinität zu sauren Anilinfarben auszeichnen. Diese Zellen scheinen ihm grosse Ähnlichkeit mit den Belegzellen des Fundus zu haben. Die Zellkerne stehen senkrecht zur Zellachse an der Basis. Die Ausmündung der vorher oft buchtig erweiterten Ausführungsgänge findet stets auf der

Spitze einer Papille statt. Wenn sich nun viele Ausführungsgänge zu gemeinsamer Mündung vereinigen, so werden die trennenden Partieen des Pflasterepithels völlig verdrängt und man hat eine grosse Fläche cylindrischen Magenepithels vor sich, die makroskopisch als Erosion wirkt. Durch nichts unterscheiden sich morphologisch, so sagt Schaffer, solche Partieen von Stellen der Cardiadrüsenregion.

Über diese Cardiadrüsen herrscht in der Literatur so gut wie gar keine Übereinstimmung. Schon über ihre Lage sagen Kölliker, Krause und Cobelli, dass sie fast ausschliesslich im distalen Ösophagusteile zu finden seien; Toldt findet sie bloss im Magen und während einzelne Autoren sie als zusammengesetzte, schlauchförmige Fundusdrüsen mit Vorraum und einzelnen Belegzellen beschreiben, schildern andere in ihnen typisch acinöse Drüsen u. s. f. Nach Schaffer sind es schlauchförmig zusammengesetzte Drüsen, die ihre Mündung noch im Bereich des geschichteten Pflasterepithels des Ösophagus haben, sich zum Teil aber noch eine Strecke weit auf die eigentliche Schleimhaut des Magens fortsetzen. Über den feineren Bau dieser Cardiadrüsen schreibt Schaffer wie folgt: „Es handelt sich um Drüsenkörper, die aus einer wechselnden Anzahl stark gewundener und verästelter Schläuche bestehen, welche häufig zu weiten, buchtigen, unregelmässig gestalteten Räumen erweitert scheinen oder in einen solchen weiten, blasenförmigen Raum einmünden. Der Ausführungsgang ist stets von hohem cylindrischen Magenoberflächenepithel ausgekleidet und mündet, soweit es die noch im Bereiche des Ösophagus gelegenen Drüsen anlangt, stets auf der Spitze der Papille als enger Schlauch oder unter vorheriger ampullenförmiger Erweiterung. Die Drüsenzellen der Endschläuche sind kubische oder niedrig cylindrische Zellen mit basalständigem, häufig plattgedrücktem Kern und dichtkörnigem Protoplasma. Einzelne Schläuche sind stets durch das Vor-

handensein von Belegzellen ausgezeichnet, und kommen solche Schläuche auch noch unter dem Pflasterepithel vor. Die Mehrzahl der Schläuche entbehrt der Belegzellen. Das hohe Cylinderepithel der blasenförmig erweiterten Drüsenräume und der Ausführungsgänge ist das typische Schleimepithel der Magenoberfläche. Auch diese Drüsen sind stets auf die Schleimhaut beschränkt. Ab und zu findet man in den Vorräumen gewisser Schläuche typische Becherzellen.“ Dies die Schilderung der Cardiadrüsen von Schaffer.

Was nun die in Frage stehenden Drüsen enthaltenden atypischen Magenschleimhautstellen im oberen Teile des Ösophagus anlangt, so sieht Schaffer in seiner Arbeit aus dem Jahre 1897 in ihnen eine vollkommene Übereinstimmung mit den Cardiadrüsen, deren Sitz er in den Seitenbuchten meist etwas dorsalwärts verschoben findet und zwar ungefähr in der Höhe zwischen Ringknorpel und 4.—5. Trachealring. Er selbst gibt an, dass er diese oberen cardialen Drüsen in der überwiegenden Mehrzahl der von ihm untersuchten Fälle gefunden habe, ja auch bei Embryonen und zwar dort als eine bilateralsymmetrische Anlage von Schläuchen mit hellen Zellen ausgekleidet. Bezüglich der Genese nimmt er einen anderen Standpunkt als Eberth ein. Wenn Eberth in seinem Falle von abgesprengter Magenschleimhaut spricht, so liegt das für ihn nahe, denn er findet den atypischen Bezirk im unteren Teil der Speiseröhre und eine Keimversprengung scheint ihm wahrscheinlich. Zu einer ganz anderen Auffassung muss Schaffer am Schluss seiner beiden ersten Arbeiten über diese Drüsen kommen. Er hält die oberen Cardiadrüsen danach für heterotopisch im Ösophagus in embryonaler Zeit entstandene Neubildungen. An einer früheren Stelle haben wir bereits erwähnt, dass zu einer gewissen Zeit der embryonale Schlund in dorso-ventraler Richtung stark abgeplattet erscheint, so dass er nach rechts und links von seinem Haupt-

lumen enge spaltenförmige Buchten besitzt, in denen beide Epithelblätter sich beinahe berühren. In diesen Nischen ist beim Neugeborenen noch Flimmerepithel gefunden worden, dessen Vorhandensein im embryonalen Ösophagus überhaupt E. Neumann zuerst an Serienschnitten von Embryonen in der 18.—32. Woche zuerst nachweist. Dieses Flimmerepithel besteht bei vielen niederen Tieren zeitlebens, dagegen werden bei ihnen keine ausgebildeten Drüsen gefunden, sondern ihr Epithel liefert ein Sekret in dem Decker verdauende Fermente nachweisen kann. Misst man nun, so meint Schaffer, dem Ösophagus in Analogie mit niederen Tieren eine verdauende Wirkung bei, so würden nur diese cardialen Drüsen in Betracht kommen, die er phylogenetisch für älter als die Schleimdrüsen hält, wofür schon ihr ontogenetisch früheres Auftreten spricht.

Wir gewähren dieser zweiten Drüsenform des Ösophagus einen so breiten Raum zur Besprechung, weil, wie wir später sehen werden, sie für verschiedene Auffassungen von Bedeutung sind.

Mehrere Jahre später erscheinen kurz hintereinander Arbeiten über diese oberen cardialen Drüsen, wie Schaffer sie nennt. Schridde gibt an, dass zu ihrer besseren schon makroskopischen Auffindung er sich eines sehr einfachen Verfahrens bedient habe. Er habe beobachtet, dass bei der Fixierung mit Formol-Müller (1 : 9) die Epithelien sich ganz verschieden färben; so zeigen das Magenepithel eine tiefbraune Farbe, das Pflasterepithel dagegen eine hellgelbe. Das beste Resultat erzielt man bezüglich dieser diagnostisch sehr wohl verwertbaren Farbendifferenzen, wenn man die Präparate 2—3 Tage in auf 35° erhaltener Fixierungsflüssigkeit liegen lässt. Nach dieser einfachen Methode stellt Schridde von 30 Leichen bei 21 besagte Drüsen fest, also in 70% der untersuchten Fälle. Auch er findet im mikroskopischen Bilde neben kubischen und mässig hohen cylindrischen Zellen grosse

im Schnitt dreieckig erscheinende Zellen mit feingekörntem Protoplasma, die sich mit Congorot färben. Kerne sind oft in der Mehrzahl vorhanden, liegen in der Zellmitte. Diese letztgenannten von Schridde als Belegzellen bezeichneten Gebilde wölben sich oft deutlich ins Lumen hervor. Ausserdem findet er noch charakteristische Lymphfollikel mit Keimcentra. Was die Lage dieser Drüsen nach Schridde anbetrifft, so findet er sie immer im Anfangsteil des Ösophagus und zwar in den Seitenbuchten. Ihre oberflächliche Längsachse fällt mit der des Ösophagus zusammen. Sie sind meist in doppelter Zahl vorhanden und dann fast stets an symmetrischen Stellen. Tiefer als 3,1 cm unterhalb der untersten Grenze des Ringknorpels hat er ihren unteren Pol nie finden können. Da er zu dieser Zeit noch annimmt, dass das ectodermale Plattenepithel von oben her vordringend das cylindrische entodermalen Ursprungs, welches den embryonalen Darm auskleidet, verdrängt, so schlussfolgert er, dass die lateralen Ösophagusbuchten besonders geschützte Bezirke darstellen, in welche das anrückende feindliche Element oft nicht hineingelangt. Ja, Schridde sieht sogar zu dieser Zeit in dem häufigen Vorhandensein jener oberen cardialen Drüsen eine sichere Bestätigung dieser Verdrängungstheorie und glaubt, dass diese nicht verdrängten undifferenzierten Endothelzellen sich später umwandeln in typische Magenschleimhautzellen, und diese Inseln somit hoch oben im Ösophagus einen Magen im kleinen darstellen.

Auf diese positive Annahme der von oben her vor sich gehenden Verdrängungstheorie Schriddes äussert Keibel, dass er auf Grund vielfacher Untersuchungen an dem entodermalen Ursprung der definitiven Ösophagusauskleidung festhalte. An eine Umwandlung im metaplastischen Sinne hingegen scheint er noch zu glauben.

In scharfen Gegensatz zu Schaffers Ansichten über

die oberen cardialen Drüsen tritt Ruckert mit seiner Arbeit. Er vermag in ihnen keine normalen Gebilde zu sehen, bezeichnet jene typischen aus Magenschleimhaut bestehenden Stellen mit dem Namen „glandulärer Erosionen", die er auf Entwicklungsstörungen im fötalen Leben zurückführt und die nach seiner Meinung leicht Veranlassung zu Cystenbildungen geben können.

Auch Glinski äussert sich zu unserer Frage. Er findet sie mit gleicher Häufigkeit auf jeder Altersstufe bei Säuglingen wie bei Greisen. Auch ihre Ausdehnung scheint mit dem Alter des Trägers nach seiner Ansicht in keinem Zusammenhang zu stehen. Ihr Vorkommen wird jedoch häufiger bei Frauen als bei Männern beobachtet. Glinski weist zwei Typen von diesen oberen cardialen Drüsen nach, erstens länglich geformte, linsenförmige Gebilde, die in einer Vertiefung der Ösophaguswand liegen und von einem sich wallartig erhebenden Rande begrenzt werden, mit rötlichgrauer, feinkörniger Oberfläche in der Vertiefung. Sie sind stets getrennt und konfluieren nie miteinander. Zu ihnen im Gegensatz stehen kleine rundliche Herde, die miteinander zusammenfliessen und über die Ösophagusschleimhaut hervorragen. Glinski erklärt sich dies makroskopisch differente Verhalten aus der verschiedenen Dicke des angrenzenden Pflasterepithels und aus diesem verschieden tiefen Sitz der Herde. Bezüglich ihres Vorkommens gelangt er zu dem Resultat, dass sie sich wohl bei jedem zweiten Individuum, ja vielleicht sogar noch häufiger finden. Er berichtet von ihrem unilateralen Auftreten gelegentlich und beobachtet dieses meist in der rechten lateralen Bucht. Im mikroskopischen Befund stimmt er insofern nicht mit Schaffer überein, als er an den Stellen, wo sich, wie er sagt, solche Labdrüsen befinden, ihm die Muscularis mucosae wesentlich verschmälert und stark nach aussen vorgebuchtet erscheint, während sie nach Schaffer an den Stellen eher verdickt ist.

Bezüglich der Genese sieht auch er in ihnen heterotopisch entwickelte Magendrüsen, die gerade infolge dieser Heterotopie leichter als typische Gewebsarten zu pathologischen Bildungen Anlass geben. Da z. B. krebsartige Neubildungen gern an Stellen vorkommen, wo eine Epithelart in die andere übergeht, so meint Glinski, wären gerade diese Magenschleimhautinseln für maligne Neubildungen prädisponiert. Die Erfahrung spricht allerdings gegen diese Theorie, da die bisher seltenen Cylinderzellencarcinome ihren Sitz stets im unteren Ösophagusteile hatten, wo gerade die heterotopischen Inseln fast nie vorzukommen pflegen. Eher wahrscheinlich ist ihnen eine Entstehungsdisposition zu Pulsionsdivertikeln zuzuschreiben, schon darum, weil in manchen Fällen die Muscularis mucosae an den Stellen, wo diese Drüsen sitzen, verschmälert ist. Auf eine Tatsache dagegen weist Glinski hin, der wir einige Beachtung schenken müssen. Er findet in den oberen cardialen Drüsen eine neue Pforte für das Eindringen pathogener Mikroorganismen in den menschlichen Körper, speziell aber der Tuberkelbazillen. Das Stroma der Drüsen wird aus lockerem Lymphoidgewebe, mit Lymphknötchen durchsetzt, gebildet. Bei leichter Epithelverletzung können sich Mikroorganismen darin ansiedeln, denen die saure Wirkung des Drüsensekretes infolge ihrer allzu geschützten Lage so leicht nichts anhaben kann. Es kann zu tuberkulösen Veränderungen in loco kommen, wie auch zu einer Keimverschleppung an andere Teile des Körpers. Jedenfalls lassen diese einleuchtenden Tatsachen an eine vielleicht häufiger als bisher angenommene Fütterungstuberkulose denken.

Kurz erwähnt sei noch, dass Schwalbe in einem Aufsatz die Magenschleimhautinseln auch für nicht normale Gebilde hält, sondern für eine Art Hemmungsbildung. Es bleiben danach in diesen Buchten entodermale Epithelreste erhalten, die später die Umwandlung in Magenschleimhaut durchmachen.

Schaffer spricht von dieser Tatsache als von einem ancestralen Rückschlag, wenn man in diesen Gebilden Anklänge an die Speiseröhrenauskleidung niederer Tiere sehen will. In der nachgewiesenen Erblichkeit der Anlage für diese oberen cardialen Drüsen sieht Schwalbe eine Stütze für die Annahme ihrer Entstehung aus entodermalen Epithel.

An einer einzigen Stelle in der Literatur, und zwar bei Hildebrand, lesen wir, dass besagte Gebilde dem Träger subjektive Erscheinungen gemacht haben. So findet Hildebrand anamnestisch in der Krankengeschichte des Mannes, bei dessen Sektion er obere cardiale Drüsen nachweist, erwähnt, dass er „immer etwas im Halse gehabt“ habe.

Um noch einmal auf Schaffers Ansicht bezüglich des Vorkommens dieser oberen cardialen Drüsen zurückzukommen, so bleibt noch zu erwähnen, dass er in seiner letzterschienenen Arbeit im Jahre 1904 ihr Vorhandensein als „nahezu typisch“, weil in 70% der Fälle beobachtet, bezeichnet. Beim Embryo findet man ihre Anlage als Gruben mit hellen cylindrischen Zellen ausgekleidet, die Drüsen als kurze Schläuche angedeutet. Sie sind beim Erwachsenen in einzelnen Fällen nur mikroskopisch wahrnehmbar, bei anderen Individuen können sie wirkliche heterotopische Magenschleimhautinseln bilden, deren Ausdehnung bis zu 2,5 cm Länge und 0,9 cm Breite vorkommt. Bei geringer Entwicklung fehlen auch meist die Belegzellen. Dies, was über die einschlägige Literatur jener zweiten Drüsenform des Ösophagus zu erwähnen war, der wir scheinbar eine unverhältnismässig grosse Beachtung schenken zu müssen glaubten 1. weil ihre Häufigkeit einen Fachgelehrten bestimmt sie als nahezu typisch aufzufassen und 2. weil wir später bei genauerer Besprechung der Ätiologie der Epithelcysten auf sie zurückgreifen müssen.

Was bleibt uns nun noch zu sagen bezüglich der Entwicklungsgeschichte des Ösophagusepithels? Haben wir es

nach Eberth und Schridde, in seiner Arbeit aus dem Jahre 1904, mit einem Kampf zwischen den Elementen des äusseren und inneren Keimblattes zu tun — und müssen wir ersteren in ihrem unaufhaltsamen Vordringen endgültig den Sieg einräumen? Die jüngst vergangenen Jahre sollten neues Licht in diese Fragen bringen, und kein anderer als Schridde selbst, der seinerzeit für jene Verdrängungstheorie eintritt, hat uns zur Aufklärung verholfen. Dieser Verdrängungstheorie steht lange Zeit eine andere gegenüber, die sich im wesentlichen auf Beobachtungen von E. Neumann stützt. Neumann kommt auf Grund zahlreicher Beobachtungen zu dem Schluss, dass es sich bei der Entwicklung des Speiseröhrenepithels um eine an der Entodermzelle stattfindende Metaplasie in loco handle. Er schildert Versuche, bei denen er einzelne Zellelemente isoliert und an den verschiedenen Formen die Übergänge zu beobachten imstande ist. Nach seinen Berichten geht nicht einfach unter Verlust der Cilien das Flimmerepithel, dessen ständiges Vorhandensein im embryonalen Ösophagus derselbe Gelehrte schon im Jahre 1876 nachweist, in Cylinderepithel über, sondern es bildet sich unter allmählicher Abflachung ein cilientragendes Plattenepithel. Mit diesen Tatsachen scheint ein glänzender Beweis für die Lehre von der Metaplasie und zwar an den Epithelien selbst geliefert, während Virchow, der Begründer jener Lehre, seine Beweise an Zellen der Bindesubstanz erbringt. Virchow ist der Ansicht, dass Elemente epithelialen Charakters aus Bindesubstanz entstehen können. Er sieht bei Entstehung von Carcinom des Netzes die Fettzellen als die Mutterzellen des Epithels an; fügt zwar am Schluss einer seiner Arbeiten über dieses Thema an, man habe noch keinen experimentellen Weg gefunden, diese Vorgänge in ihrer wirklichen Entstehung zu beobachten; der pathologische Anatom sei eben noch darauf angewiesen aus dem Nebeneinander auf ein Nacheinander zu schliessen.

Doch wir kehren zur Epithelmetaplasie des Ösophagus zurück. Wir sehen Schaffer zwar auch jetzt noch für die Metaplasie in loco eintreten, aber ohne dass er wie Neumann eine blosse Umwandlung beobachtet. Schaffer nimmt vielmehr eine Ausstossung kubisch abgeflachter wie typisch cylindrischer Flimmerzellen und ein Nachwachsen des Plattenepithels von unten her an. Nicht alle Zellen des indifferenten embryonalen Epithels sieht er in Flimmerzellen übergehen, sondern an einzelnen Stellen wird von unten her gleich Pflasterepithel gebildet, so dass das Flimmerstadium nicht als eine allen Zellen zukommende Entwicklungsstufe aufgefasst werden kann. Auch die cardialen Drüsen des Ösophagus besitzen nach Schaffer selbständige Anlagen. Das ursprüngliche indifferente zweischichtige Cylinderepithel wandelt sich statt in Flimmer- oder Pflasterzellen in Drüsenepithel um und aus diesen bilden sich im Laufe der Entwicklung cardiale oder echte Fundusdrüsen aus.

Auf Grund eingehender Studien hat uns nun Schridde in seinem jüngst erschienenen Werke gezeigt, dass es sich bei diesen Entwicklungsvorgängen im Ösophagus nicht nur um Metaplasie der Epithelzellen handle, sondern dass auch seine früher von ihm selbst verfochtene Verdrängungstheorie unrichtig sei, und man als matrix der definitiven Pflasterzelle ganz allein die indifferente Entodermzelle der Urdarmhöhle anzusehen habe. Man hat ja bisher unter den Forschern nicht einstimmig die Theorie von der unbedingten Spezifität der Gewebe aufgestellt, und die Ansichten, ob Metaplasie überhaupt nicht oder nur an Bindegewebe vorkomme, sind sehr geteilte. Schridde stellt am Schluss seiner Arbeit den Satz auf, dass nach seinen Untersuchungen die Metaplasie Virchows für die menschlichen Epithelien ihre Berechtigung verloren habe und dass die Frage, wie es mit einer Metaplasie bei dem Bindegewebe stehe, noch einer ein-

gehenden Klarlegung auf Grund sorgfältigster Forschungen bedürfe.

Wenn wir bei Schridde die einzelnen Entwicklungsstufen des menschlichen Speiseröhrenepithels verfolgen, so finden wir auf das ursprünglich einreihige entodermale Epithel, dessen Elemente kubische oder kurzcylindrische Gestalt besitzen, ein zweischichtiges aus hohen hellen Zellen bestehendes Cylinderepithel folgen. Die nächstfolgende Epoche lässt Flimmerzellen auftreten, die Schridde zuerst beim zehn Wochen alten Embryo sieht, während Schaffer sie erst im Verlauf des vierten Monats beobachten kann. Als vierte Zellart sehen wir die polyedrisch gestalteten hellen Zellen in 3—4 Schichten auftreten und die fünfte und letzte Stufe ist mit der Bildung von Faserzellen in der basalen Zellschicht erreicht, deren Beginn durch Ausstossung von Flimmerzellen eingeleitet wird. Während der ganzen Embryonalzeit kann man noch das Vorhandensein von Flimmerzellen nachweisen, ja auch noch beim Neugeborenen. Bei immer reichlicher werdender Produktion von Faserzellen in der indifferenten Entodermschichte werden allmählich alle hellen Zellen und Flimmerepithelien verdrängt, und schon bei einem Embryo von 26 Wochen kann Schridde alle Zelllagen aus Faserzellen bestehend nachweisen. Zur gleichen Zeit wie die Faserzellen werden hohe cylindrische Schleimzellen angelegt, die er aber als keine normalen Gebilde ansieht. Wann die Umwandlung in vielschichtige Faserzellen vollendet ist, ist individuellen Schwankungen unterworfen. In der 36. Woche findet er zum ersten Male Intercellularbrücken und Intercellularräume. Bei der Geburt ist ein 9—10 schichtiges Pflasterepithel hergestellt; die Vermehrung der Zelllagen, die beim Erwachsenen ca. 24 betragen und die Bildung von Keratohyalin in den oberen Schichten bleibt postembryonalen Zeiten überlassen. Schridde teilt alle diese aus der entodermalen Stammeszelle hervor-

gehende Gebilde in Zeit- und Dauerbildungen ein; zu den ersteren rechnet er die Cylinder-, Flimmer- und hellen Zellen, zu letzteren die Faser- und Schleimzellen. Jedenfalls geht seiner Ansicht nach bei der Entwicklung nie eine der Zellen in eine andere Art über, sondern alle insgesamt haben ihren Ursprung in der indifferenten Entodermzelle, der allein die Kraft innewohnt sich nach verschiedenen Richtungen hin zu differenzieren. Das Vermögen der undifferenzierten Zelle neue Zellrassen mit spezifischen morphologischen und biologischen Eigenschaften hervorzubringen ohne eine bestimmte Grenze, die Schridde „die Ausdifferenzierungszone" bezeichnet, zu überschreiten, nennt er Normoplasie, der er die sogenannte Prosoplasie gegenüberstellt, bei der jene Grenze überschritten wird.

Wenn wir jetzt nach diesen allgemeineren entwicklungsgeschichtlichen und histologischen Betrachtungen auf unsere acht am Anfang geschilderten Fälle von Epithelcysten des Ösophagus zurückgreifen und einige Worte den Theorieen ihrer wahrscheinlichen Genese schenken, so müssen wir hier zunächst streng teilen zwischen den vier ersten Fällen von H. v. Wyss, Zahn, Rau und Trespe einerseits und den vier Kühne'schen Fällen andererseits. Bei den vier ersten haben wir es jedesmal mit einer mehr oder weniger grossen Cyste im unteren Abschnitte des Ösophagus zu tun, von denen wir an der einen sogar die kontinuierlich in die Ösophaguswand übergehende Muscularis nachweisen konnten. In allen finden wir Flimmerzellen, teils abgestossen, teils als innere Auskleidung erhalten. Und damit gerade treten sie hauptsächlich in Gegensatz zu den vier Kühne'schen Fällen. Seine Cysten — um es uns ins Gedächtnis zu rufen — sind bedeutend kleiner, finden sich multipel im oberen Ösophagusabschnitt mit einfachem cylindrischem Epithel ausgekleidet. Nirgends ist Flimmerbesatz zu finden. In ihrer Nähe finden sich Schleimdrüsen, von denen

einige stark dilatierte Ausführungsgänge haben, welch letztere Kühne gleichsam als Übergänge zu den vorhandenen Cysten ansieht.

Bezüglich der ätiologischen Frage sehen wir H. v. Wyss keinen ganz bestimmten Standpunkt einnehmen. Er sagt in seinen einleitenden Worten, dass es sich nicht um Bildungen handle, die sich einfach als Abschnürungen benachbarter mit Flimmerepithel ausgekleideter Hohlräume erklären, sondern sie seien vielmehr als scheinbar heterologe Neubildungen aufzufassen, da sie an Lokalitäten gefunden werden, in deren Umgebung nirgend Flimmerepithel vorkommt. Am Schlusse seiner Beschreibung stellt er die Möglichkeit auf, dass es sich um in früher Fötalzeit entstandene Abschnürungen handle. Aber er sowohl wie Zahn und auch Rau sehen die Gebilde ihrer Lage nach als zweifellos zum Ösophagus gehörig an, was letzterer auch durch die zusammenhängende Muskelschichte ad oculos demonstrieren kann. Zahn spricht bezüglich der Ätiologie nur von einer congenitalen Bildung aller mit Flimmerepithel ausgekleideten Cysten, während Rau in dem Vorhandensein des Flimmerepithels einen Hinweis auf den Ausgangspunkt und die Entstehungszeit erblickt. Der Ösophagus allein von den in Betracht kommenden Organen enthält in der Embryonalzeit in einer gewissen Periode Flimmerepithel; es kann sich also nur um eine zu der Zeit entstandene Abschnürung der Speiseröhre handeln, so meint Rau! Auf die Tatsache fussend, dass es sich bei allen drei bis dahin bekannten Fällen um Cysten am untersten Ende des Ösophagus handelt, spricht Rau die Vermutung aus, dass die an dieser Stelle erfolgende Drehung des Darmrohrs eine gewisse Disposition für die Entstehung von Ausstülpungen gebe. „Die völlige Abschnürung des Divertikels erfolgte dann zu einer Zeit, da die einzelnen Schichten der Ösophaguswand schon wohl ausgebildet waren und vom Epithel aus eine lebhafte

Bildung von Drüsen begonnen hatte, deren verschiedene Stadien in der Cystenwand noch deutlich zu erkennen sind.“

Was nun unseren vierten von Trespe beschriebenen Fall bezüglich der Ätiologie anlangt, so kommen für ihn drei Möglichkeiten in Frage: entweder stamme die Cyste von der Trachea ab oder vom Ösophagus, oder es handle sich um eine metaplastische Knorpelentwicklung aus dem Bindegewebe der Cyste. Die erste Möglichkeit verwirft er wegen der Lage und des gänzlich fehlenden Zusammenhanges mit der Luftröhre. Die letztgenannte erscheint ihm auch als unwahrscheinlich, weil metaplastische Vorgänge von gewöhnlichem Bindegewebe in Knorpel äusserst selten sind und nur an sich neu bildenden Zellen stattfinden, und zwar dort, wo das Gewebe gröberen mechanischen Einflüssen ausgesetzt ist. So bleibt die Herleitung vom ösophagealen Gewebe, und zwar kommt dabei in Betracht, dass der Flimmerbesatz auf eine embryonale Abschnürung hindeutet. Wenn man weiss, dass Trachea und Ösophagus ursprünglich beim Embryo ihre erste Anlage im fötalen Schlunddarm haben und dass nach — durch zwei vorspringende Leisten — begonnener Differenzierung beide Röhren noch miteinander eine Weile kommunizieren, so wird man wohl nicht fehl gehen, eine Abschnürung zu dieser Zeit als Entstehungsart der Cyste zu vermuten. Kommen doch gerade in diesem frühen Entwicklungsstadium so mannigfache Ausstülpungen und Faltenbildungen besonders am untersten Teile des Schlunddarms vor, ja die definitive Trennung beider Rohre erfolgt auch durch eine von hinten nach vorn allmählich fortschreitende Abschnürung, so dass es nicht als ein Wunder erscheinen darf, wenn wir gerade an dieser Stelle gewissen Entwicklungsstörungen, wie Cystenbildungen, begegnen und uns für ihre entwicklungsgeschichtliche Erklärung zu obiger Annahme entschliessen. Der noch undifferenzierten Entodermzelle des Schlunddarms steht eben im abgeschnürten Material

noch jede Entwicklungsmöglichkeit offen und aus dieser heraus können wir uns leicht alle auf den ersten Blick vielleicht paradox erscheinenden histologischen Verhältnisse im Bau erklären. Ob man im Fehlen des Knorpels bei den ersten drei Fällen mit Trespe an eine Möglichkeit einer nicht nach dieser Richtung hin stattgefundenen Differenzierung glaubt oder an ein wieder zu Grundegehen der gebildeten Knorpelsubstanz, ja auch an die Möglichkeit einer nicht vollständig genau vorgenommenen Untersuchung des Materials denkt, sei dahingestellt. Ebenso möglich wäre es doch, die Entstehung in den ersten drei Fällen in eine etwas spätere Periode des Embryonallebens zu verlegen, in eine Zeit, wo die Entodermzelle schon von ihrer nach allen Seiten hin möglichen Entwicklungsfähigkeit einen Teil eingebüsst hat. Trespe verwirft für seinen Fall die von Rau in Erwägung gezogene Disposition für Entstehung von Ausstülpungen durch Drehung des Darmrohrs, da er auf seine Befunde hin die Entstehung der Abschnürung in eine viel frühere Fötalperiode legen muss. Das in allen vier beschriebenen Fällen vorhandene Flimmerepithel und der Mangel jeder narbigen Einziehung an der Schleimhaut des Ösophagus im Bereich der Cysten nötigen ihn zu der Ansicht, die Entstehung aller vier Gebilde jedenfalls in eine Periode des fötalen Lebens zu legen.

Wir kommen zu Kühnes Ansicht über die Entstehungsweise seiner Cysten. Er glaubt, das ätiologische Moment dieser degenerativen Vorgänge in einer katarrhalischen Entzündung suchen zu müssen, und zwar in und in der Umgebung der normalerweise in jedem Ösophagus vorkommenden Schleimdrüsen. Dieselbe bedingt eine mehr minder starke Schwellung der Lymphfollikel, die an den Ausführungsgängen der oben von uns genauer geschilderten Drüsen ihren Sitz haben. Es kann dadurch zu einem Verschluss der Ausführungsgänge einzelner Schleimdrüsen kommen, sei es durch Schwellung

der benachbarten Lymphknötchen, sei es durch Auswanderung von Leucocyten in das Lumen der Ausführungsgänge. Nach längerem Verschluss tritt cystische Erweiterung derselben ein, und man kann neben wohl ausgebildeten Cysten nur stark dilatierte Gänge als Vorstufe derselben in solchen Fällen finden. Nach Kühne kann beim Fehlen solcher Follikel an manchen Ausführungsgängen schon die einfach zellige Infiltration der Mucosa den Verschluss und somit cystische Dilatation herbeiführen, wie er in seinem einen Falle die Ätiologie des Schleimhautkatarrhs in der gleichzeitig vorhandenen Variola sieht. Solche auf katarrhalischem Ursprung zurückzuführende multipel auftretende Cysten hält Kühne für eine keineswegs seltene Erscheinung; sie kommen aber nur dort vor, wo normalerweise Schleimdrüsen beobachtet werden. Blosse cystische Erweiterungen der Ausführungsgänge, meint er, sind sogar so häufig, dass sie manchmal in Lehrbüchern als normal hingestellt werden, denn das anatomische Substrat ist zu dieser Veränderung so geeignet wie kein anderes. Haben wir doch hier jene oben genauer beschriebenen langen, engen Ausführungsgänge vor uns, die sich nur mühsam an die Oberfläche winden und infolge ihres kleinen Lumens nur allzu leicht gänzlich verlegt werden. Beachtenswert erscheint uns noch, dass weder diese einfachen Retentionscysten noch die seltenen einzeln vorkommenden Flimmerepithelcysten klinische Erscheinungen zu machen pflegen.

Auch in seiner Ansicht über die Genese der Ösophaguscysten weicht Schaffer insofern von den anderen Fachgelehrten ab, als er meint, dass gelegentlich auch in Retentionscysten Flimmerepithel angetroffen werden könne und man nicht wegen seines Vorhandenseins ohne weiteres auf eine congenitale Bildung schliessen dürfe. Wenn sich Flimmerepithel besonders lange in Buchten und Nischen erhält, warum soll es sich nicht in den Drüsengängen erhalten und später

in Retentionscysten gefunden werden? Er sieht die Sekretverhaltung als das Hauptbildungsmoment aller im Ösophagus vorkommender cystischer Gebilde an, ist der Vertreter der Retentionstheorie.

Während Glinski glaubt, dass die oberen cardialen Drüsen infolge ihrer heterotopischen Bildung Veranlassung zu pathologischen Neubildungen werden können, hören wir auch Ruckert sie für die Entstehung von Cysten verantwortlich machen. Ruckert findet bei den von ihm untersuchten Fällen von oberen cardialen Drüsen unter vier drei mit Cystenbildungen. Bei dem einen Falle sieht er im mikroskopischen Bilde neben cystischen Erweiterungen der Drüsen auch eine in sich abgeschlossene Cyste, deren Epithel kubisch zum Teil der Wand anhaftend, zum Teil schon losgelöst war. In der Beschreibung eines weiteren Falles lesen wir von einer kleineren Cyste, die mit cylindrischem Epithel ausgekleidet war und in dem Bereiche einer solchen von Ruckert als glandulären Erosion bezeichneten Stelle der Ösophagusschleimhaut liegt. Unwahrscheinlich erscheint Ruckert, dass die cardialen Drüsen zur Entstehung von Ösophagusdivertikeln beitragen, eine aus ihnen hervorgehende carcinomatöse Neubildung findet er selten in der Literatur. Wesentlich scheint ihm dagegen, wie oben erwähnt, ihr Vorhandensein zur Bildung von Cysten beizutragen. Doch die Retention allein führt nach Ruckert bei normal ausgebildeten Drüsen in extremen Fällen nicht zur Cystenbildung, sondern zur Atrophie der Schleimhaut. Analog seiner Forschungen über Cystenbildung in der Niere meint er, dass zur Bildung einer Cyste als innerer Grund stets eine Entwicklungshemmung im fötalen Leben nötig und der Druck infolge Verlegung des Ausführungsganges nur als auslösendes Moment zu betrachten sei. Und gerade die Tatsache, dass Ösophaguscysten so häufig in diesen sogenannten glandulären Erosionen zu finden seien,

sieht er als einen Beweis für diese seine Behauptung an. Es liegt ihnen eine Entwicklungsstörung zu Grunde und in dieser ist die Ursache der Cystenbildung zu suchen. Dass in nicht allen Flimmerepithelien vorhanden sind, spricht für ihn nicht gegen eine einheitliche congenitale Abkunft, denn das Epithel könne seiner Meinung nach sich im Laufe der Zeit verändert haben. Auch der Amerikaner Hewlett findet in allen von ihm untersuchten oberen cardialen Drüsen Cysten zwischen den Drüsenschläuchen, deren Inneres zum Teil mit Cylinderepithel, zum Teil mit Belegzellen ausgekleidet ist und die, wie Hewlett sagt, den Zweck haben, als Reservoir für die secernierten mucoiden Massen zu dienen, nach ihm also Retentionscysten.

Es erscheint uns von Wichtigkeit, noch mit einigen Worten auf die von Ribbert geäusserte Ansicht hinsichtlich der Genese der Traktionsdivertikel einzugehen, da wir in ihnen vielleicht auch ein ätiologisches Moment für unsere Epithelcysten sehen können. Der allgemein herrschenden Anschauung entgegen, dass die Traktionsdivertikel, welche vorwiegend ihren Sitz an der vorderen Wand des Ösophagus in der Gegend der Bifurkation haben, infolge Zugs durch narbige Stränge nach entzündlichen Prozessen in den Bronchialdrüsen also intra vitam entstehen, findet Ribbert zahlreiche Fälle von typischen Divertikelausstülpungen an den genannten Stellen, bei denen man keinerlei Zusammenhang mit Entzündungsherden oder schrumpfenden Bronchialdrüsen nachweisen kann. Ihr Sitz sowie ihre schräg nach aufwärts gerichtete Stellung sind typisch für Traktionsdivertikel. Bei dem ersten von ihm beschriebenen Falle weist er an der Wand des Ösophagus ein sehr breites Muskelinterstitium nach, während in den folgenden direkte Lücken in den einzelnen Muskelschichten gesehen werden. Und so berichtet er von 23 Fällen von Traktionsdivertikeln ohne jeden Narben-

zug. Wie erklärt sich nun Ribbert diese so oft wiederkehrenden Befunde? Nach ihm handelt es sich hier um eine congenitale Anomalie der Ösophaguswand und des zwischen ihr und der Bifurkation der Trachea gelegenen Bindegewebes. Und zwar verlegt er die Zeit der Entstehung in die Zeit des embryonalen Lebens, wo die Luftröhre sich von der Speiseröhre trennt. Diese Anomalie kommt nach Ribbert dadurch zustande, dass zwischen beiden Teilen mehr oder weniger weitgehende Beziehungen durch einen von der Trachea zum Ösophagus laufenden, oft nur wenig ausgesprochenen Bindegewebszug erhalten bleiben. Dort, wo dieser Strang an den Ösophagus ansetzt, wird dessen Wand nicht völlig normal ausgebildet, sondern es entstehen entweder weite Interstitien oder direkte Lücken in der Muskelwand. Infolge von Zug des Stranges während der wechselnden Lage der Ösophaguszellen, die durch seine Bewegungen bedingt wird, bildet sich allmählich, unterstützt durch die erwähnte Wandschwäche, ein Divertikel aus. Durch narbige Schrumpfung kann diese Anomalie noch vergrössert, aber selten dadurch bedingt werden. Bei einem Fall von Ribbert müssen wir einen Augenblick verharren. Er schildert an einer Stelle ein Divertikel, was makroskopisch sich nur als eine ca. $1^1/_2$ cm lange flache Grube darstellt. An mikroskopischen Längsschnitten sieht man, wie von dem oberen und unteren Ende der Grube aus je ein breit sich öffnender Kanal in die Tiefe geht, sich mannigfaltig verzweigt und so ein vielgestaltiges System von Spalten bildet, die mit vielschichtigem Epithel ausgekleidet sind, vorwiegend horizontal verlaufen und unten enger sind als in der Nähe der freien Fläche. Die Verzweigungen jener beiden Kanäle kommunizieren miteinander und nehmen insgesamt einen Bezirk von 4 mm Tiefe und $1^1/_2$ cm Länge ein. Das die Spalten füllende Bindegewebe ist dicht, zellreich, ohne Narben. In den mehr unten gelegenen Spalten

findet sich nicht Platten-, sondern geschichtetes Cylinderepithel vielfach mit ausgesprochenem Flimmerbesatz. Dieser letztgenannte so charakteristische Befund besiegelt ihre congenitale Entstehung. Dieselbe Genese, nur dass hier die Anomalie einen höheren Grad aufweist, hat wohl zweifellos die Ösophago-Trachealfistel, wo eine dauernde Kommunikation zwischen Ösophagus und Trachea besteht, und nach Kraus auch die Epithelcysten. Die tiefe Lage dieser Fisteln, Divertikel und Cysten weist darauf hin, dass die Abspaltung des Trachealrohrs am Vorderdam in der Gegend der Bifurkation am spätesten sich vollendet. Ösophago-Trachealfisteln, Tractionsdivertikel und Flimmerepithelcysten könnte man also nach dem eben Besprochenen als auf ein und derselben Entwicklungsanomalie basierende Hemmungsbildungen auffassen, denen man nur graduelle Unterschiede beizulegen braucht.

In der Mitte gleichsam stehend zwischen dem von Ribbert beschriebenen Flimmerzellen enthaltenden Divertikel und unseren früher beschriebenen Cysten scheint uns eine Flimmerepithelcyste zu stehen, die als Präparat im Grazer pathologischen Museum aufbewahrt ist und von einem 25 Jahre alten an Stenosis aortae gestorbenen Manne herstammt. Es findet sich dort im Ösophagus, der in der oberen Hälfte erweitert und dessen Muscularis verdickt ist, etwa in der Höhe der Bifurkation der Trachea an der rechtsseitigen Peripherie zwischen Muscularis und Schleimhaut eine Cyste, deren Durchmesser 6 : 3 cm sind und die mit dickbrauner Flüssigkeit angefüllt ist. Die Wand zeigt Flimmerbesatz. Sie springt ins Lumen vor und verengt dasselbe. Kraus glaubt dieses Gebilde zu den oben beschriebenen von H. v. Wyss, Zahn etc. rechnen zu können, obgleich jene an der hinteren Ösophaguswand sassen. Er fügt hinzu, dass man solche congenitale mit Flimmerepithel ausgekleidete Cyste als degenerierte Reste des Kommunikationskanals zwischen Ösophagus und Trachea

zu betrachten habe, nachdem ein Verschluss desselben nach beiden Organen hin stattgefunden hat. Eine praktische Bedeutung komme ihnen nur bei Erreichung eines erheblichen Umfanges zu, indem sie dann Stenosen bilden können und somit manchmal sekundäre Dilatation mit Muskulaturhypertrophie hervorrufen.*)

Nach Berücksichtigung aller bisher für die Entstehung der Ösophagusepithelcysten in der Literatur erwähnten Anschauungen müssen wir zu dem Schlusse kommen, dass die mit Flimmerepithel ausgekleideten Cysten des Ösophagus jedenfalls congenitale Anlagen haben und demnach als Entwicklungsanomalien aufzufassen sind, wie wohl alle Flimmerepithel enthaltende Cysten des Verdauungstraktus, von denen wir eine in der Leber von Friedreich in der Literatur erwähnt finden. Da wir in den von Zahn und Rau beschriebenen Fällen neben flimmertragendem Cylinderepithel auch sogenanntes Übergangsepithel und wohl ausgebildetes Pflasterepithel bis in die obersten Schichten finden, so haben wir auch für diese zwei Fälle einen ungefähren Anhalt für ihre Entstehungszeit. Jedenfalls müssen wir uns ihre ersten Anlagen in eine Zeit verlegt denken, wo im embryonalen Ösophagusinnern schon Faserepithelien in allen Lagen gebildet sind. Das ist nach Schridde zum erstenmal bei einem Embryo von 26 Wochen der Fall. Also liegt ihre erste Anlage jedenfalls nicht weiter in der Embryonalzeit zurück. Ob man nun geneigt ist, in den Flimmerepithelcysten des Ösophagus Abschnürungen aus embryonaler Periode zu sehen, die bei den Buchten und Faltenbildungen des sich formierenden Ösophagus wohl leicht zustande kommen können, oder Reste einer unvollkommenen Trennung zwischen Ösophagus und

*) Bei den unter dem Namen ösophageale Pulsionsdivertikel oder tief sitzende Divertikel des Ösophagus hat man, wie wir bei Kraus lesen, auch congenitale Anlage in Erwägung gezogen.

Trachea vor sich zu haben glaubt, mag in jedem Einzelfalle besonders entschieden werden. Gegen letztere Anschauung müssen wir die fast in jedem Falle zu konstatierende Anhaftung an der hinteren Wand des Ösophagus geltend machen. Kraus sieht zwar darin keinen so wesentlichen Beweis gegen die Entstehungsweise. Oder sollte es sich vielleicht um sekundär sich schliessende Ribbert'sche Divertikel mit congenitaler Anlage handeln? Oder wäre es möglich, dass die Magenschleimhautinseln, deren erste Anlage in eine sehr frühe Embryonalperiode, ca. 16.—17. Woche, gelegt werden muss, auf Grund einer Entwicklungsstörung entstanden, einen wichtigen Faktor zur Cystenbildung abgeben? Oder dürfte man sich zu der Annahme entschliessen, dass wir cystisch degenerierte Cardiadrüsen vor uns haben, deren Degenerationsprozess allerdings frühzeitig eingesetzt haben müsste, da sich Flimmerepithelien darin finden? Oder sollten sie zu den Cysten zu rechnen sein, die aus Resten von Drüsengängen entstehen, welche in der Periode des fötalen Lebens vorhanden sind, später aber veröden und nur in unvollkommenen Resten persistieren? Jedenfalls sind wir gezwungen, die von Kühne beschriebenen Fälle mit ihm als echte intra vitam entstandene Retentionscysten infolge katarrhalischer Entzündungsvorgänge der Schleimdrüsen zu deuten. Die congenital angelegten Flimmerepithelcysten des Ösophagus bilden jedenfalls sehr seltene Vorkommnisse, es sei mir daher erlaubt einen im pathologischen Institut in München jüngst beobachteten Fall hier anzuschliessen und meine Arbeit zu beenden, indem ich den bereits erwähnten so seltenen Fällen von Flimmerepithelcysten im Ösophagus einen weiteren hinzufüge.

Bemerkungen aus der Krankengeschichte.

Joseph G., 2 Jahre alt, wird am 16. III. 1907 in der Kgl. Universitätskinderklinik zu München wegen Diphtherie aufgenommen.

Seit drei Tagen sollen geschwollene Halsdrüsen bestanden haben. Am Tage der Einlieferung kommen heisere Stimme und Atemnot hinzu. Die vorgenommene Untersuchung der Organe beim Eintritt ergibt nichts vom Normalen Abweichendes bis auf den Rachenbefund:

Rachenschleimhaut ziemlich stark injiziert, Uvula und Tonsillen mässig geschwollen; auf beiden Tonsillen lacunäre ziemlich fest haftende grauweisse Beläge.

Kultur +. Es wird infolge der starken Dyspnoe Intubation vorgenommen. Seruminjektion 10 500 J. E.

18. III. Belag nur noch in Spuren auf der linken Tonsille.

21. III. Die Tube wird entfernt. Die Temperatur, die bisher nie über 38,5° gewesen war, steigt abends plötzlich auf 40°. Es besteht rauher Husten, frequentes Atmen. Auskultation: Vesikuläratmen, vereinzelte Ronchi.

22. u. 23. III. Fieberfrei, Husten lockerer, Stimme noch aphonisch.

26. III. Fieber 38,3°; Husten noch häufig, locker. Über beiden Lungen trockene und feuchte Rasselgeräusche. L. H. U. Expirium etwas verschärft, keine Dämpfung. An der Herzspitze leises, systolisches Geräusch, Grenzen normal.

27. III. Fieber 39,1°. Trockener Husten, Lunge: Trockene bronchitische Geräusche. R. H. U. u. S. verkürzter Schall. Inspirium schwach, Expirium verlängert mit bronchialem Beiklang; einzelne feinblasige Rasselgeräusche. Albumen in Spur.

28. III. Andauernd hohes Fieber, Dämpfung deutlich. Atemgeräusch stärker abgeschwächt. L. H. U. Inspirium abgeschwächt, Expirium verlängert und bronchial, wenig Rasselgeräusche, Atmung frequent, Dyspnoe.

29. III. Fieber gleiche Höhe. Dämpfung intensiver und ausgedehnter. Probepunktion ergibt Eiter (Streptococcen).

30. III. Allgemeinbefinden schlecht. Puls klein, Dyspnoe. Rechte Thoraxhälfte fast bewegungslos beim Atmen. Rapide Zunahme der Dämpfung. Spitzenstoss im fünften Intercostalraum $1^1/_2$ cm ausserhalb der Mammillarlinie.

Punktion: Unter hohem Druck entleeren sich ohne Aspiration etwa 320 ccm dünnflüssigen Eiters.

31. III. Allgemeinstatus derselbe. Nahrungsaufnahme gering. Albumen in Spur.

1. IV. Allgemeinbefinden sehr schlecht. Frequente stossende Atmung. Dyspnoe. Dämpfung hat noch zugenommen vorn bis zwei Querfinger von der Mammilla.

Punktion: 350 ccm Eiter ohne Aspiration.

2. IV. Immer zunehmendes Schwächerwerden.

Exitus letalis.

Sektionsbericht.*)

G. J., zwei Jahre alt.

Männliche Kindsleiche in stark reduziertem Ernährungszustand; mit blassen Hautdecken.

In der Bauchhöhle keine freie Flüssigkeit.

Zwerchfellstand beiderseits 5. Intercostalraum. Herzbeutel fast ganz überlagert, linke Lunge frei, linke Pleurahöhle leer. Rechte Lunge nach rückwärts etwas verklebt, in der rechten Pleurahöhle ca. 80 ccm hellgrüne, dünne, trübe Flüssigkeit.

Schleimhaut des Zungengrundes und Kehlkopfeinganges blass, Epithel des Ösophagus etwas maceriert.

Im unteren Teil ist der Ösophagus von rechts her durch eine haselnussgrosse fluktuierend erscheinende Blase mit etwas durchscheinenden Wandungen eingedrückt. Die Blase wird zunächst mit einer Glascapillare punktiert. Es lässt sich etwas

*) Sektions-Journal Nr. 312. 1907.

trübe schleimige Flüssigkeit gewinnen. Mikroskopisch finden sich darin massenhafte rundliche, blasig verquollene Zellen (Schleimkörperchen) und vereinzelte sowie in kurzen zeilenförmigen Reihen liegende, hohe, cylindrische Epithelien mit deutlichem Flimmerbesatz.

In der unteren Hälfte des Larynx und der oberen Hälfte der Trachea gelbgrüne fetzige Membranen, der Unterlage sehr fest, fast krustenartig aufgelagert.

Linke Lunge mit glatter Pleura. Gewebe des Oberlappens sehr blass, stark lufthaltig; Unterlappen sehr viel dunkler, blutreicher, in den unteren Partien das Gewebe etwas infiltriert, jedoch auch hier nicht völlig luftleer.

Bei Verfolgung der rechtsseitigen Bronchien, namentlich nach dem Unterlappen zu, zeigen sich diese mit sehr zähem Eiter gefüllt, säckchenartig erweitert und mit gelben käsigen Säckchen umgeben.

Ober- und Mittellappen ähnlich wie links, weich, gut lufthaltig. Im Unterlappen an der Spitze mehrere confluierende, von käsigen Wandungen umgebene Höhlen sowie trockene verzweigte Herde. Die rechtsseitigen peribronchialen Lymphdrüsen sehr vergrössert, total verkäst und weit in das Lungengewebe einragend.

Herz schmächtig, spitz. Epicard glatt, fettarm; im rechten Ventrikel und Vorhof voluminöse zähe Gerinnsel.

Muskelwand dünn, blass, zäh. Linkerseits das Ventrikellumen eng, das Endocard sehr stark milchig, weiss und dick. Muskulatur blass und zäh. Klappen ohne Auflagerungen.

Milz leicht geschwellt, Pulpa blutarm, einsinkend; Follikel hervortretend; Gerüst etwas vorstehend.

Leber von entsprechender Grösse, mit glatter Oberfläche und Schnittfläche. Auf dem Durchschnitt das Gewebe blutarm, Läppchenzeichnung verwaschen, sehr hell. Die Hilus-

lymphdrüsen vergrössert. In der Gallenblase ein paar Tropfen dunkelbraune schleimige Galle.

Magen mit sehr stark kontrahierten Wandungen und stark gefalteter Schleimhaut.

Follikelapparat im unteren Ileum stark geschwellt.

Im Coecumkopf starke Injektion, daneben ältere Pigmentierung der Mucosa.

Beide Nieren verhältnismässig gross weich, Kapsel sehr leicht abziehbar, Oberfläche glatt, auf dem Durchschnitt das Bindegewebe polsterartig vortretend, trüber Parenchymsaft abstreichbar. Spitzen der Markkegel sehr blass. Nierenbecken beiderseits eng.

Anatomische Diagnose: Ältere Diphtherie des Larynx und der oberen Trachea. Chronische, käsige Tuberkulose des rechten Lungen-Unterlappens und der rechtsseitigen peribronchialen Lymphdrüsen. Tuberkulöse Peribronchitis mit Cavernenbildung im rechten Unterlappen. Pleuritisches Empyem der rechten Pleurahöhle. Beginnende parenchymatöse Degeneration der Nieren. Flimmerepithelcyste des Ösophagus.

Beschreibung der Flimmerepithelcyste des Ösophagus.*)

Maasse am gehärteten Präparat:

Abstand des oberen Cystenpoles von der Spitze der Epiglottis: 78 mm.

Durchmesser der Cyste: 13 mm.

Dicke der Cystenwand: etwa 1 mm.

Nach Entleerung des Inhaltes erscheint die Innenfläche der Cyste vollkommen glatt. Ihre Form ist eine rein kugelige. Irgendwelche Verbindungen mit dem Ösophaguslumen sind nicht erkennbar.

---

*) Siehe Abbildungen auf angefügter Tafel.

Die mikroskopische Untersuchung eines Durchschnittes durch den ganzen Umfang der Cyste und zwar eines aus dem Äquator entnommenen Stückes ergibt, dass die äussere Hülle der Hohlkugel grösstenteils von glatten Muskelelementen gebildet wird, welche deutlich eine äussere fasciculäre longitudinale und eine innere zirkuläre Schicht erkennen lassen. Über der letzteren baut sich eine dünne Schicht von lockerem Bindegewebe als Tunica propria auf. In dieser liegen vereinzelte oder zu kleinen Gruppen vereinigte Rundzellen von Lymphocytentypus. An dieses Bindegewebe grenzt nach innen unmittelbar ein kontinuierlicher Belag von nicht sehr hohem cylindrischem bis kubischem Epithel, welches im allgemeinen als einschichtiges mehrzeiliges Cylinderepithel zu bezeichnen sein dürfte. Die ziemlich dunklen und chromatinreichen Kerne des Epithels stehen auf verschiedenen Höhen der Zellleiber. An der Innenfläche lässt sich an den meisten Stellen ein feiner durchscheinender Protoplasmasaum erkennen, welcher mit deutlichen Flimmern besetzt ist. Das Epithel zeigt in der ganzen Circumferenz der Cyste genau den gleichen Charakter und ist nirgends durch andersartiges Epithel unterbrochen, besonders fehlt jede Andeutung von Plattenepithelbildung oder Übergangsepithel. Im Lumen der Cyste liegt eine krümlige Detritusmasse, offenbar aus abgeschuppten und nekrotischen Zellen bestehend. Darunter liegen einzelne noch erhaltene Zellen, welche kugelig aufgebläht und von hellen Vacuolen durchsetzt sind. Gegen den Ösophagus ist die Cyste vollkommen abgeschlossen. Zwischen der muskulären Umhüllung der Cyste und der Speiseröhre liegt etwas lockeres Bindegewebe.

Es ist mir eine angenehme Pflicht mit den letzten Worten Herrn Geheimrat v. Bollinger, Herrn Professor Dürck und Herrn Professor Pfaundler den Dank zum Ausdruck zu bringen, den ich ihnen dafür schulde, dass sie mir gütigerweise das für meine Arbeit nötige Material zur Verfügung stellten.

Literatur.

Alphabetisch angeordnet.

1. Coffey. The structure of the mucous membran of the oesophagus. Brit. med. Journ. 1900.
2. Eberth, C. Verirrtes Magenepithel in der Speiseröhre. Fortschritte der Medizin. Bd. XV. 1897.
3. Friedreich. Cyste mit Flimmerepithel in der Leber. Virchows Archiv. Bd. XI.
4. Glinsky, L. K. Die Labdrüsen im oberen Teile der menschlichen Speiseröhre und ihre Bedeutung. Bulletin de l'Académie des Sciences de Cravovoie. Nov. 1903.
5. Happich, C. Über Ösophagusmissbildungen. Zugleich ein Beitrag zur Kenntnis der Entwicklungsgeschichte von Ösophagus und Trachea. Inaug.-Dissert. Marburg 1905.
6. Hertwig. Lehrbuch der Entwicklungsgeschichte.
7. Hewlett, A. The superficial glands of the oesophagus. Journal of Experim. Med. Vol. V. 1901.
8. Hildebrand. Über das Vorkommen von Magendrüsen im Ösophagus. Münch. Med. Wochenschr. 1898.
9. Keibel, F. Bemerkung zu dem Aufsatz von H. Schridde „Über Magenschleimhautinseln u. s. w." im obersten Ösophagusabschnitt. Virch. Arch. Bd. 177. 1904.
10. Kraus. Erkrankungen der Mundhöhle und der Speiseröhre.
11. Kühne. Kasuistische Beiträge zur patholog. Histologie der Cystenbildungen. Virch. Arch. Bd. 159. 1899.
12. Lubarsch, O. Die Metaplasiefrage und ihre Bedeutung für die Geschwulstlehre. Arbeiten a. d. patholog. Institut zu Posen. 1901.
13. Neumann, E. Flimmerepithel im Ösophagus menschlicher Embryomen. Arch. f. mikr. Anatomie. Bd. VII. 1876.

14. Neumann, E. Die Metaplasie des fötalen Ösophagusepithels. Fortschritte der Medizin. Bd. XV. 1897.
15. Rau, F. Flimmerepithelcyste des Ösophagus. Virch. Arch. Bd. 153. 1898.
16. Ribbert, H. Lehrbuch der allgemeinen Pathologie 1901.
17. — Zur Kenntnis der Traktionsdivertikel. Virch. Arch.
18. — Die Traktionsdivertikel des Ösophagus. Virch. Arch. Bd. 178. 1904.
19. — Noch einmal das Traktionsdivertikel des Ösophagus. Virch. Arch. Bd. 184. 1906.
20. Rosenheim. Pathologie und Therapie der Krankheiten der Speiseröhre und des Magens.
21. Ruckert, A. Über die sogenannten oberen Cardiadrüsen des Ösophagus. Virch. Arch. Bd. 175. 1904.
22. — Die oberen cardialen Ösophagusdrüsen. Virch. Arch. Bd. 177. 1904.
23. Rüdinger. Beiträge zur Morphologie des Gaumensegels und des Verdauungsapparates. Stuttgart. 1879.
24. Schaffer, J. Über die Drüsen der menschlichen Speiseröhre. Beiträge zur Histologie menschlicher Organe. Sitzungsber. Kais. Akad. Wiss. Bd. 106. Abt. 3. 1897.
25. — Epithel und Drüsen der Speiseröhre. Wiener klin. Wochenschr. 1898.
26. — Die oberen cardialen Ösophagusdrüsen und ihre Entstehung Virch. Arch. Bd. 177. 1904.
27. Schridde, H. Über Magenschleimhautinseln im obersten Ösophagusabschnitt. Virch Arch. Bd. 175. 1904.
28. — Weiteres zur Histologie der Magenschleimhautinseln im obersten Ösophagusabschnitt. Virch. Arch. Bd. 179. 1905.
29. — Die Entwicklungsgeschichte des menschlichen Speiseröhrenepithels und ihre Bedeutung für die Metaplasielehre. 1907.
30. Schultze, O. Grundriss der Entwicklungsgeschichte des Menschen und der Säugetiere. Leipzig. 1897.
31. Schwalbe, K. Über die Schaffer'schen Magenschleimhautinseln der Speiseröhre. Virch. Arch. Bd. 179. 1905.

32. Trespe. Ein Fall von Flimmerepithelcyste der hinteren Ösophaguswand. Arb. a. d. path. Institut z. Posen. 1901.
33. Virchow, R. Über Metaplasie. Virch. Arch. Bd. 97. 1884.
34. v. Wyss, H. Zur Kenntnis der heterologen Flimmercysten. Virch. Arch. Bd. 51. 1870.
35. Zahn, F. W. Über mit Flimmerepithelien ausgekleidete Cysten des Ösophagus, der Pleura und der Leber. Beitrag zur Lehre von den angeborenen Mukoidcysten. Virch. Arch. Bd. 143. 1896.
36. Ziegler, E. Lehrbuch der patholog. Anatomie. 1905.

Lebenslauf.

Am 15. Mai 1877 wurde ich, Amelie von Skopnik, zu Glogau a. O. in Schlesien als Tochter des Hauptmanns Ernst von Skopnik und seiner Frau Auguste, geb. Fritsch, geboren. Bis zu meinem 12. Lebensjahre erhielt ich Privatunterricht im Hause; kam dann für $2^1/_2$ Jahre in die Kgl. Luisenstiftung zu Berlin und von dort auf ein Jahr nach Leipzig in die höhere Mädchenschule von Fräulein Auguste Schmidt. Vom Herbst 1898 bis Herbst 1900 besuchte ich die Gymnasialkurse für Frauen von Fräulein Helene Lange in Berlin und bereitete mich von da ab auf privatem Wege für die Reifeprüfung vor, die ich am 6. September 1901 am Gymnasium zu Schweidnitz in Schlesien vor der Kgl. Prüfungskommission ablegte. Ich studierte im Wintersemester 1901/02 und im Sommersemester 1902 in Freiburg i. B.; im Wintersemester 1902/03, im Sommersemester 1903 und im Wintersemester 1903/04 in Bonn a. R., wo ich am 3. März 1904 die ärztliche Vorprüfung vollständig bestand. Im Sommersemester 1904 und im Wintersemester 1904/05 in Heidelberg, im Sommersemester 1905 in München, im Wintersemester 1905/06 in Berlin und im Sommersemester 1906 in München.

Im Laufe des Wintersemesters 1906/07 unterzog ich mich in München der medizinischen Staatsprüfung, die ich am 18. Januar 1907 beendete.

Meine akademischen Lehrer waren die Herren Professoren Gaupp, Himstedt, Keibel, Kiliani, v. Kries, Weismann, Wiedersheim; — v. La Valette St. George, Anschütz, Kayser, Ludwig, Noll, Nussbaum, Pflüger, Rosemann,

Schiefferdecker, Strassburger; — Arnold, Bettmann, Brauer, Czerny, Erb, Göppert, Hippel, Juracz, Kermauner, v. Rosthorn, Schwalbe, Schmidt, Stark, Voelcker; — Heubner, Hoffa, Lewin, Olshausen, Riehl, Rubner, Ziehen; — v. Angerer, v. Bauer, v. Bollinger, Eversbusch, Gruber, Haug, Jesionek, Klein, Kerschensteiner, Kraepelin, May, Meyer, Müller, Neumayer, Salzer, Schloesser, Schmitt, v. Winckel.
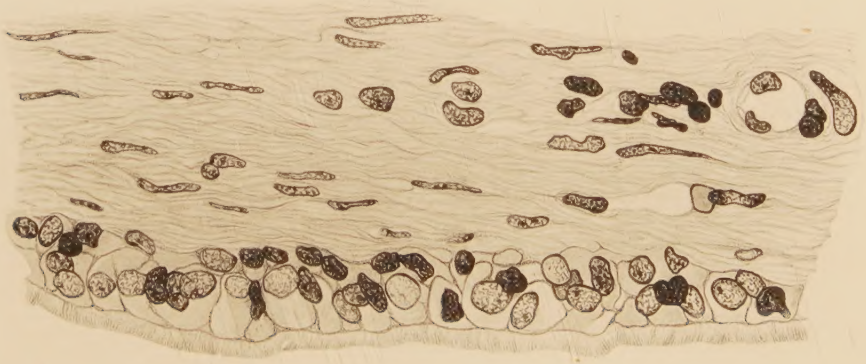
Vom 28. Januar bis 1. April 1907 wurde ich in der Kgl. Kinderpoliklinik in München bei Herrn Professor Seitz als Medizinalpraktikant beschäftigt. In der gleichen Stellung bin ich jetzt seit dem 1. April am Lazaret des Waisenhauses der Stadt Berlin bei Herrn Oberarzt Dr. E. Müller in Rummelsburg tätig.